

**ANATOMICAL STUDIES ON THE MUSCLES OF MAN
US IN DOGS**
(With 7 Figures)

دراسة تشريحية لعضلات الكف عند الكلاب

خالد سيف الدين

(Received at 18/10/2011)

SUMMARY

The study show founding six groups of muscles paw in the manus region of the dogs, The first group camst (Extensor muscles) comprises: M.Extensor Carpi radialis, M.Ex tensor digitorum communis, M.Extensor digitorum lateralis M.abductor digit (pollicis) longus (M. Extensor Carpi obliquus). Abdu it digit it long us the second group (Flexor muscles) consists: M. flexor Carpi radialis M. flexor Carpi ulnaris, M. ulnaris lateralis, M. flexor digitorum superpificalis, M. flexor digitorum profundus. M short digital flexor, M Flexor pollicis brevis, M.Flexor digit V (pollicis), M.promater teres. The Fourth group (Adductor muscles) composed: M. adductor digit II, M. adductor pollicis longus, M. adductor pollicis V. The fifth group (Abdductor muscles) were: M. abductor pollicis brevis(II), M. adductor pollicis V. The sixth group were M. interosseis and M. lumbricalis. All these muscles were inserted in the second digit to fith digit excepted the M. ulnaris lateralis which inserted in the accessory carpal bone.

Key words: Anatomy, muscles, man us, dogs.

أظهرت نتائج البحث وجود ست مجموعات من العضلات في منطقة الكف عند الكلاب هي العضلات الباسطة الرسغية والإصبعية والعضلات القابضة الرسغية والإصبعية الطويلة والعضلات المبعدة الإبهامية والعضلات المقربة للإصبع والعضلات القابضة القصيرة وكذلك العضلات الخراطيمية وبين العظمية. تضم العضلات الباسطة كل من العضلة الباسطة الرسغية الكعبرية، العضلة الباسطة الإصبعية العامة، العضلة الباسطة الرسغية الوحشية. أما العضلات القابضة فهي العضلة الزندية الوحشية (الباسطة الرسغية الزندية)، القابضة الرسغية الزندية، العضلة القابضة الإصبعية السطحية

والقابضة الإصبعية العميقة وقابضات الإصبع الثاني والخامس والقصيرة والكابة. أما العضلات المبعدة فتشمل كل من العضلة مبعدة الإبهام الطويلة ومبعدة الإصبع الخامس ومبعدة الإصبع الثاني (الإبهام القصيرة). وتشمل العضلات المقربة كل من العضلة مقربة الإصبع العامة (3-4) ومقربة الإصبع الثاني ومقربة الإصبع الخامس وشملت المجموعة السادسة العضلات الخراطينية وبين العظمية.

INTRODUCTION

مقدمة وسرد الأبحاث

تعد عضلات منطقة الكف من أكثر مناطق القائمة الأمامية الصدرية أهمية وحساسية وذلك لكثرة عددها وتنوعها الوظيفي بالإضافة إلى وجود تراكيب إضافية تساعد في عمل هذه العضلات مثل الوسادة الإصبعية (digital pad) المتوضعة في الجزء السفلي من الكف وهي التي تعمل على دعم المفاصل المتواجدة بين السلاميات القاصية.

فقد ذكر كل من Early and Dee (1980) و Herron (1993) أن العضلة الباسطة الرسغية الكعبرية هي عضلة لحمية قوية وطويلة تقع على السطح الظهري لعظم الكعبرة أمام الباسطة الإصبعية العامة. وأضاف كل من Denny (1980) و Early and Dee (1980) أن العضلة الباسطة الرسغية الكعبرية تندمج في المنشأ مع العضلة الباسطة الإصبعية العامة لمسافة قصيرة بواسطة الحاجز العضلي وتنقسم في الثلث القاصي لعظم الكعبرة إلى وترين مسطحين وأكد كل من Piermattei and Greeley (1966) و Miller *et al.* (1993) وجود العضلة الباسطة الرسغية الكعبرية الكبيرة والعضلة الباسطة الرسغية الكعبرية الصغيرة.

وصف Wind (1975) و Ronald Nowak (2005) أن أوتار العضلة الباسطة الرسغية الكعبرية تندغم في المشط الثاني والمشط الثالث. ودرست العضلة الباسطة الإصبعية العامة من قبل Dee (1977) و Campbell Getty (1976) *et al.* (1976) أنها تقع على السطح الوحشي للكعبرة عند منطقة مفصل المرفق وأضاف كل من Lawson (1960) و Holt (1974) و Nickel *et al.* (1986) بأن العضلة الباسطة الإصبعية العامة تنقسم إلى أربع رؤوس لحمية وصف Holt (1977) العضلة الباسطة الإصبعية الوحشية بأنها تغطي العضلة المبعدة لإبهام الطويلة. وقسم Nickel *et al.* (1986) العضلة الباسطة الإصبعية الوحشية إلى ثلاثة رؤوس لحمية ترتبط إلى الأصابع الثالث وحتى الخامس. وأضاف Getty (1976) بأن لها جسمين لحميين يظهران في الحافة الأمامية للرباط الوحشي الجانبي لمفصل المرفق وأما العضلة الباسطة الرسغية الزندية فهي عضلة قوية تقع في الجانب الخلفي لعظم الزند تحت الرباط الزندي الإضافي.

وصف Wozencraft *et al.* (eds) (2005) العضلة المبعدة الإبهامية الطويلة (الباسطة الرسغية المنحرفة) أنها عضلة صغيرة ورفيعة ومسطحة تقع في الجزء

الوحشي لمنطقة الرسغ وهي تغطي بواسطة العضلة الباسطة الرسغية الزندية والباسطة الإصبعية العامة والباسطة الإصبعية الوحشية.

وقد ذكر Herron (1993) أن العضلة القابضة الرسغية الزندية تتألف من جزئين لحميين. وبين كل من Outerbridge *et al.* (1996) و Roush (2003) أن العضلة المقربة للإصبع الثاني هي عضلة تنشأ من الرباط الرسغي الراجي وتندغم بوتر في النهاية المركزية للسلامي المركزي للإصبع الثاني في حين ذكر الباحثون Piermattei and Greeley (1966) و Southwick and Zaslow (1979) و Sinibaldi (1979).

أن العضلة المقربة الإبهامية هي أقوى عضلات الإصبع وهي عضلة لحمية الشكل وتندغم في الإصبع الأول. (Getty 1976) ذكر أن وتر القابضة الغائرة ينتهي في الإصبع الأول ومغلفاً بغمد ليفي على امتداد طوله. أما Denny (2006) فقد وجد أن العضلة القابضة الإصبعية السطحية عند الكلاب تختلف عما هي عليه عند الحيوانات الأخرى ووصف جسم العضلة القابضة الإصبعية السطحية أنه غير منقسم إلى بطون بينما يكون وترها منقسماً إلى أربعة فروع وأن وتر العضلة القابضة الإصبعية الغائرة ينقسم إلى خمسة فروع وأكد الباحث بأن العضلة بين العظمية كانت عند الكلاب لحمية الشكل.

في حين ذكر (Zaslow and Lehnard 1972) وجود عضلة مقربة واحدة وعضلة مبعدة واحدة للإصبع والعديد من العضلات القابضة للإصبع.

أهداف البحث

- 1- دراسة تشريحية لعضلات منطقة الكف عند الكلاب المحلية.
- 2- وصف تشريحي عياني لأربطة وأوتار العضلات وأماكن اندغامها.

MATERIALS and METHODS

المواد والطرق

تم إجراء البحث على أربع وعشرون عينة من القوائم الأمامية الصدرية لسلاسل الكلاب المحلية التي يتراوح أعمارها بين 6-24 شهر وكانت طريقة العمل على الشكل التالي:

أولاً: في البداية تم تخدير الكلاب ومن ثم إعدامها بالطريقة الكلاسيكية عن طريق الشريان السباتي وحقنها بمحلول الفورمالين 10% وبعد 48 ساعة تم فصل القوائم وحفظها بمحلول الفورمالين 10% مضافاً إليه مادة الفينول منعاً لحدوث التعفن.

ثانياً: تم تقسيم العينات إلى مجموعتين على الشكل التالي:

- 1- المجموعة الأولى: تضم ثمانية قوائم تم تشريحها بالطريقة المعتادة من خلال نزع الجلد عنها ومن ثم دراسة العضلات مورفولوجياً.

٢- المجموعة الثانية: تضم ستة عشر عينة من القوائم تم تشريحها بشكل تفصيلي ووصف كل عضلة فيها خاصة أماكن النشوء والاندغام ونقاط الارتكاز لأوتارها على عظام المشط والإصبع

RESULTS

النتائج

المجموعة الأولى: العضلات الباسطة الطويلة (عضلات السطح الأمامي والوحشي)
صورة رقم (٢) M.Extensor Carpi radialis

١ - العضلة الباسطة الرسغية الكعبرية

هي أضخم عضلات السطح الأمامي لمنطقة الساعد والمشط، تقع على الحافة الأمامية لعظم الساعد، تنشأ من العرف فوق اللقيمي الوحشي لعظم العضد مندمجة جزئياً مع منشأ العضلة الباسطة الإصبعية العامة وهي تمتد في الميزاب الساعدي على طول عظم الكعبرة لتصل إلى الثلث القاصي من عظم الكعبرة ، تملك العضلة بطناً عضلياً واضحاً ونامياً يبدو منقسماً في منطقة التقاء الثلث الأوسط مع الثلث القاصي للساعد إلى بطنين لتبدو وكأنها ثنائية الشكل أو ذات بطنين، وقد لوحظ أن العضلة تنتهي بانقسام وترها إلى وترين ، وتر لكل بطن عضلي ، يسير وتر كل بطن عضلي في ميزاب عظم الكعبرة حتى يصل السطح الباسطي لعظام الرسغ ثم يتابع مساره ليندغم كل منهما في العظم المشطي الثاني والثالث على التوالي.

٢ - العضلة الباسطة الإصبعية العامة

صورة رقم (٢) M.Extensor digitorum communis

تقع خلف العضلة الباسطة الرسغية الكعبرية وتملك بطن عضلي واضح مسطح، يمتد على طول السطح الوحشي الأمامي لعظم الكعبرة، تنشأ مع العضلة الباسطة الرسغية الكعبرية بوتر مشترك من البروز فوق اللقيمي الوحشي لعظم العضد، ينقسم جسم العضلة في منطقة الثلث القاصي للساعد إلى أربع بطون عضلية ملتحمة ومجمعة معاً ضمن غمد عضلي واحد ، معطياً كل بطن عضلي في منطقة ارتباط الثلث الأوسط مع القاصي لعظم الكعبرة وترأ واحداً ، ثم تنفصل هذه الأوتار عن بعضها بعضاً عند النهاية الدانية لعظام المشط مندغمة في السطح الظهري لكل من الإصبع الثاني والثالث والرابع والخامس على التوالي.

٣ - العضلة الباسطة الإصبعية الوحشية (العضلة باسطة الإصبع الخامس)

صورة رقم (١) M.Extensor digitorum lateralis

تمتد العضلة الباسطة الإصبعية الوحشية على طول السطح الوحشي لعظم الساعد بين العضلة الباسطة الإصبعية العامة والعضلة الباسطة الرسغية الزندية، إذ تنشأ من الرباط الوحشي المسابر لمفصل المرفق وذلك من النتوء فوق اللقيمي الوحشي

لعظم العضد ، وفي منطقة الثلث الداني من الساعد ينقسم بطن العضلة إلى بطنين عضليين واضحين مغلفين بغمد واحد. في منطقة الرسغ يتحول بطني العضلة إلى وترين أحدهما وحشي والآخر أنسي ، يكون الوتر الوحشي أقوى من الوتر الأنسي وعند مستوى مفصل الرسغ يعطي الوتر الوحشي فرعاً يندمج مع وتر الباسطة الإصبعية العامة في السطح الظهري الرسغي المركزي ثم يتابع الوتر الوحشي مساره على السطح الوحشي للعظم المشطي الخامس حتى السلامي الثاني للإصبع الخامس. أما الوتر الأنسي فيمتد تحت وتر الباسطة الإصبعية العامة حتى نقطة اندغامه في السلامية الدانية للإصبع الثالث والرابع.

٤- العضلة مبعدة الإبهام الطويلة (العضلة الباسطة الرسغية المنحرفة)

صورة رقم (٣)

M.abductor digitit (pollicis) longus (M. Extensor Carpi obliquus)

تنشأ العضلة مبعدة الإبهام الطويلة من الحافة الأمامية الوحشية لعظم الزند ، محصورة بين العضلة الباسطة الإصبعية العامة والوحشية في الثلث القاصي من الساعد ، ممثلة بعضلة رقيقة ناعمة ، تأخذ الشكل المثلي، تواصل بطن العضلة بوتر رفيع وناعم يسير تحت وتر العضلة الباسطة الإصبعية العامة حتى يصبح ظهرياً عند منطقة الرسغ ومحاطاً بغمد وترى عام مع وتر الباسطة الإصبعية العامة متابعاً مساره بشكل مائل وبتجاه سفلياً أنسياً ليندغم بقاعدة العظم المشطي الثاني.

المجموعة الثانية: العضلات القابضة الطويلة (عضلات السطح الخلفي الأنسي)

١- العضلة القابضة الرسغية الكعبرية M . flexor Carpi radialis

صورة رقم (٧)

تقع العضلة القابضة الرسغية الكعبرية تحت الجلد، على السطح الإنسي لعظم الساعد أمام العضلة القابضة الإصبعية السطحية، ممتدة بين العضلة القابضة الإصبعية السطحية والعضلة الكعبرية الكبرى، تنشأ من البروز فوق اللقيمي الأنسي لعظم العضد خلف الرباط الجانبي الأنسي لمفصل المرفق مكونة بطن عضلي مسطحاً يصبح وترياً في منتصف الساعد وسفلياً من مفصل الرسغ ينقسم وتر العضلة القابضة الرسغية الكعبرية إلى فرعين يندغم كل منهما في السطح الراحي للعظم المشطي الثاني والعظم المشطي الثالث.

٢- العضلة القابضة الرسغية الزندية M . flexor Carpi ulnaris

تقع العضلة القابضة الرسغية الزندية على السطح الراحي الأنسي لعظم الساعد مغطاة بشكل جزئي بالعضلة القابضة الإصبعية السطحية وهي تتألف من رأسين عضليين هما الرأس العضدي والرأس الزندي، ينشأ الرأس العضدي من فوق اللقمة الأنسية لعظم العضد خلف منشأ العضلة القابضة الإصبعية السطحية ومغطى بشكل جزئي أنسياً من قبل القابضة الإصبعية السطحية في منطقة النصف السفلي من الساعد ويتحول الرأس العضدي إلى وتر يندغم في العظم الرسغي الإضافي، بينما ينشأ الرأس

الزندي الأصغر في الحجم والذي يقع وحشياً للقبضة الإصبعية السطحية من السطح الراجي للمرفق، ليتحول في منطقة النصف السفلي للساعد وتحت وتر الرأس العضدي إلى وتر يلتحم مع وتر الرأس العضدي مندغماً معه في العظم الرسغي الإضافي.

٣- العضلة القابضة الإصبعية السطحية *M. flexor digitorum superpificalis* صورة رقم (٧)

عبارة عن عضلة سطحية تمتد على طول السطح الخلفي الأقرب إلى السطح الأنسي لمنطقة الساعد مغطية العضلة القابضة الإصبعية العميقة، تنشأ من البروز فوق اللقي لعظم العضد بين الرأس العضدي للعضلة الإصبعية العميقة والقابضة الرسغية الزندية، يمتد بطن العضلة سطحياً بين القابضة الرسغية الزندية والباسطة الرسغية الزندية معطياً وتر قوي وينبثق من الغمد الوتري ليعبر السطح الأنسي لمنطقة الرسغ ليصبح عريضاً ومنتسحاً في الثلث الداني من عظم المشط منقسماً إلى أربعة فروع منفصلة تندغم في السطح الراجي لكل من الإصبع الثاني والثالث والرابع والخامس.

٤- العضلة القابضة الإصبعية العميقة *M. flexor digitorum profundus* صورة رقم (٦)

تقع العضلة القابضة الإصبعية العميقة على السطح الراجي لمنطقة الساعد مغطاة بالعضلة القابضة الإصبعية السطحية ، مؤلفة من ثلاثة رؤوس عضلية منفصلة عن بعضها بعضاً بوضوح هي الرأس العضدي والرأس الزندي والرأس الكعبري. ينشأ الرأس العضدي المؤلف من ثلاثة بطون عضلية من اللقمة الأنسية لعظم العضد. ممتداً على السطح الأنسي الخلفي لمنطقة الساعد معطياً وترأ واحداً قوياً يرتبط مع وتري الرأس الكعبري والزندي الملتحمين معاً. وينشأ الرأس الكعبري من الحافة الأنسية والخلفية للعظم ليثقل السطح الخلفي الأنسي لعظم الكعبرة مشكلاً وترأ رقيقاً يرتبط مع وتر الرأس الزندي قبل ارتباطه مع الوتر الرئيسي. أما الرأس الزندي فينشأ من الحافة الخلفية لعظم الزند ممتداً من المرفق حتى الربع السفلي لعظم الزند مشكلاً وترأ رقيقاً يندمج مع وتر رأس الكعبرة ثم يلتحم الوتران مع وتر الرأس العضدي مشكلين الوتر الرئيسي للعضلة القابضة الإصبعية العميقة على السطح القابض للرسغ ضمن القيد الوتري. ينبثق من الوتر الرئيسي للعضلة القابضة الإصبعية العميقة في منطقة الثلث الداني وتر رفيع دقيق يتجه إلى الإصبع الأول ثم ينقسم الوتر الرئيسي سفلياً إلى أربعة فروع قوية تتجه إلى المفاصل الإصبعية المشطية للإصبع الثاني وحتى الخامس. وأكدت النتائج أن كل من وتر القابضة الإصبعية السطحية والقابضة الإصبعية العميقة مثنيتين في المفصل المشطي الإصبعي وعلى السلامية الأولى والثانية بواسطة رباط حلقي.

٥- العضلة الباسطة الرسغية الزندية (الزندية الوحشية) *M. ulnaris lateralis*

تنشأ العضلة الباسطة الرسغية الزندية (الزندية الوحشية) من البروز فوق اللقي الوحشي لعظم العضد ممتدة على طول الحافة الراجية لعظم الزند خلف العضلة الباسطة الإصبعية الوحشية ، وهي عضلة مسطحة رقيقة تتحول في الثلث القاصي من

عظم الزند إلى وتر يمتد على طول السطح الوحشي لعظام الرسغ ليندغم بشكل نهائي في النهاية الدانية الوحشية للعظم المشطي الخامس.

المجموعة الثالثة: العضلات القابضة القصيرة (عضلات السطح الراحي الخارجية)

١- العضلة القابضة للإصبع القصيرة M. Flexor pollicis brevis

صورة رقم (٦)

عبارة عن عضلة صغيرة وثخينة تنشأ من السطح الوحشي لوتر المثنية الإصبعية السطحية للإصبع الخامس أسفل منطقة الرسغ وتسير سفلياً لتندغم عبر وتر رفيع في الرباط الراحي للمفصل المشطي السلامي.

٢- العضلة القابضة للإصبع الصغيرة (الثاني) M. Flexor pollicis brevis

صورة رقم (٦)

تقع بين العضلة مبعدة الإصبع الثاني والعضلة مقربة الإصبع الأول وتنشأ من الرباط الرسغي الكعبري متجهة أليافها بشكل مائل ومنحرف باتجاه العظم السمسماني الأنسي للإصبع الأول ، لتندغم بواسطة ألياف رفيعة في السطح الراحي للإصبع الثاني.

٣- العضلة القابضة للإصبع الخامس M. Flexor digit (pollicis)

صورة رقم (٦)

عبارة عن عضلة قصيرة حلزونية وملتفة الشكل تنشأ من الرباط الممتد من العظم الرسغي الإضافي إلى العظم المشطي الرابع تسير فوق العضلة بين العظمية للإصبع الخامس مرتبطاً وترها مع وتر العضلة مقربة الإصبع الخامس في مكان اندغامها وذلك في السطح الراحي الأنسي للعظم المشطي الخامس السلامي الثاني للإصبع الخامس.

٤- العضلة الكابة المبرومة : M. promater teres

عضلة ونامية تقع بين العضلة الباسطة الرسغية الكعبرية أمامياً والقابضة الرسغية الكعبرية خلفياً يمتد بطن العضلة سفلياً أمامياً على السطح الإنسي لمفصل المرفق حتى السطح الظهري الأنسي لعظم الكعبرة ثم يتحول بطن العضلة إلى وتر يندغم في منتصف السطح الأنسي لعظم الكعبرة تتبع إلى العضلات القصيرة.

المجموعة الرابعة: العضلات المقربة للأصابع (عضلات السطح الراحي الداخلية)

١- مقربة الإصبع الثاني M. adductor digit II صورة رقم (٤)

هي عضلة سميكة في الوسط ورقيقة في الأطراف، تنشأ من الرباط الرسغي المشع للعضلة بين العظمية الثانية والعضلة مقربة الإصبع الخامس، تشغل السطح الوحشي للسلامي الأول من الإصبع الثاني بين العضلة بين العظمية الثانية والثالثة لتندغم في النهاية الدانية للسلامي الأول للإصبع الثاني.

٢- مقربة الإصبع الطويلة M. adductor pollicis longus صورة رقم (٤)

أقوى عضلات الإصبع ، تنشأ بين العضلة القابضة القصيرة والعضلة بين العظمية على الرباط المشع للرسغ وتندغم على السطح الوحشي للسلامي الداني للإصبعين الثالث والرابع.

٣ - مقربة الإصبع الخامس M. adductor pollicis V صورة رقم (٤)

عبارة عن عضلة ضعيفة ونحيلة، هي أصغر عضلات الإصابع ، تنشأ من الرباط المشع الرسغي وحشياً من العضلة مقربة الإصبع الثاني، تسير بشكل مائل وبتجاه وحشي فوق العضلات بين العظمية الثالثة والرابعة، أنسياً من العظم المشطي الخامس، لتندغم في السلامي الثاني للإصبع الخامس.

المجموعة الخامسة: العضلات المبعدة للأصابع

١- مبعدة الإصبع الثاني (القصيرة) M. abductor pollicis brevis II

صورة رقم (٥)

عضلة صغيرة جداً ورفيعة تقع أنسياً من العضلة المثنية الإصبعية القصيرة، تنشأ من النسيج الضام للعظم السمسماني الداني، تملك وتر رفيع وضعيف يندغم في أربطة المفصل المشطي السلامي والسطح الإنسي للإصبع الثاني.

٢- مبعدة الإصبع الخامس M. abductor pollicis V صورة رقم (٥)

تعد أقوى عضلات الإصبع الخامس وتقع بشكل خاص تحت الجلد، تنشأ من العظم الرسغي الإضافي والسطح الوحشي للمشط الخامس، ثم تصبح رفيعة وتريية الشكل مرتبطة مع وتر العضلة القابضة للإصبع الخامس ، مندغمة على العظم السمسماني الوحشي والسلامي الداني للإصبع الخامس.

المجموعة السادسة وتضم:

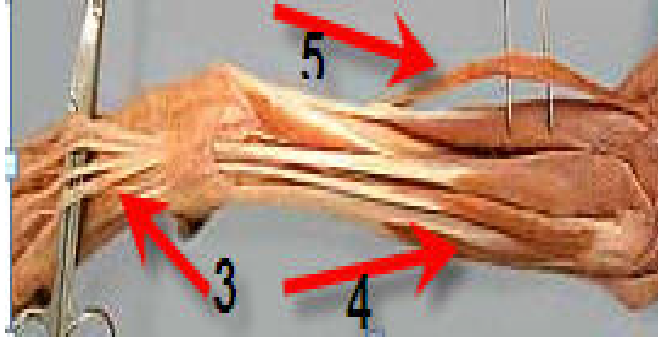
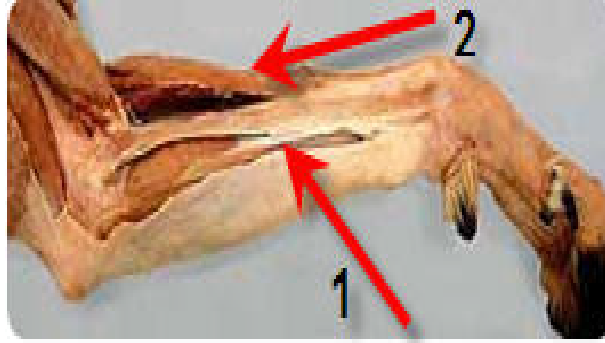
١- العضلات بين العظمية M. interossei صورة رقم (٣)

عبارة عن أربع عضلات بين عظمية ذات بنية لحمية ، تقع تحت وتر العضلة القابضة الإصبعية العميقة على السطح الراحي للعظام المشطية الثاني وحتى الخامس ، تنشأ من الرباط الرسغي العام الراحي عند الصف القاصي لعظام الرسغ والنهائية الدانية للعظام المشطية الثاني وحتى الخامس وينقسم بطن كل عضلة بين عظمية إلى فرعين يرسل كل منهما وتر إلى العظام السمسمانية الدانية عند المفصل المشطي الإصبعي ويعطي كل منهما أوتاراً داعمة تسير على السطح الظهري للمشط والإصبع ثم تندمج مع بعضها بعضاً مع فروع العضلة الباسطة الإصبعية العامة لتندغم على السطوح الظهرية للأصابع الثاني والثالث والرابع والخامس.

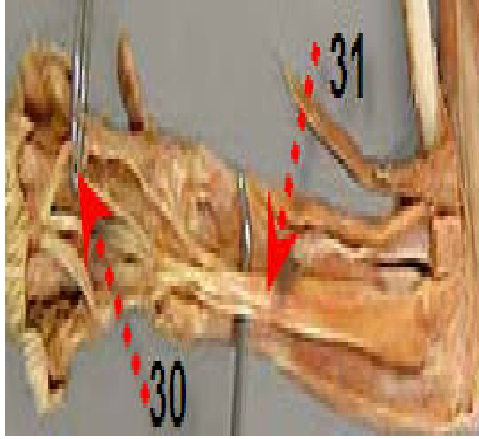
٢- العضلة الخراطينية M. lumbricalis صورة رقم (٤)

عبارة عن ثلاثة عضلات ليفية مسطحة متطورة واضحة تنشأ كل واحدة كعضلة صفاقية ليفية من السطوح الراحية بين فروع العضلة بين العظمية وتنقسم كل

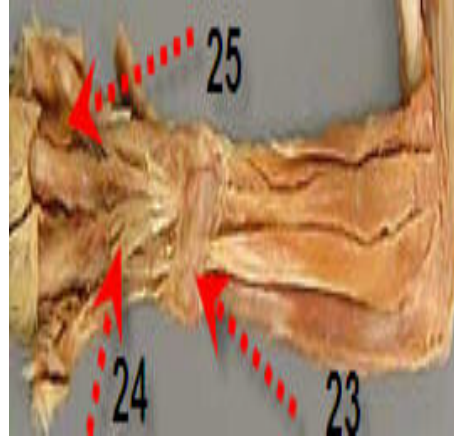
عضلة إلى أربعة فروع تسير أوتار العضلات بين العظمية الثانية وحتى الخامس وبعد ذلك تصبح رفيعة جداً لتندغم أخيراً في الرباط الراحي للأصابع.



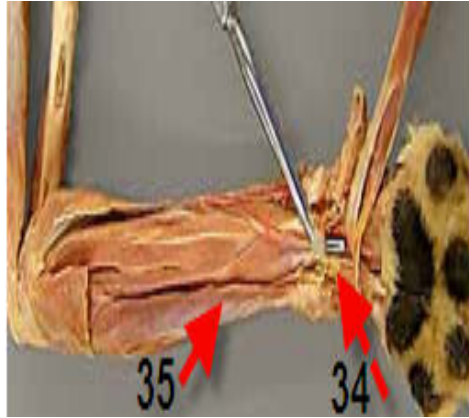
صورة (١) تبين شكل العضلة الزندية الوحشية ١
والعضلة الباسطة الإصبعية الوحشية ٢
صورة (٢) تبين شكل العضلة الباسطة الرسغية
الكعبرية ٥ والعضلة الباسطة الإصبعية
العامة ٤ وأوتار العضلات الباسطة ٣



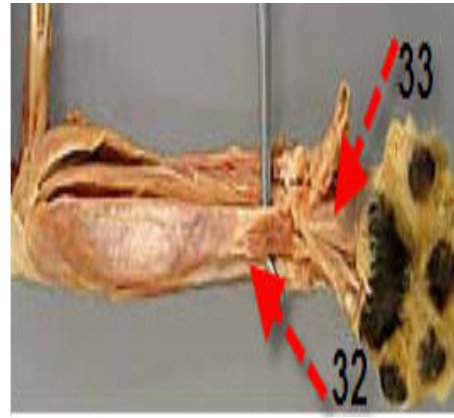
صورة (٤) تبين شكل العضلات المقربة
للأصابع ٢٣-٢٤ والعضلات الخراطينية ٢٥



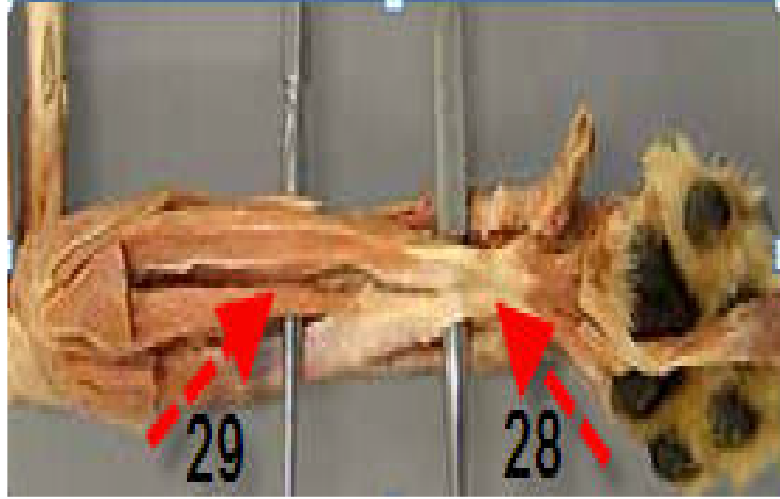
صورة (٣) تبين شكل العضلة مبعدة الإبهام
الطويلة ٣١ والعضلات بين العظمية ٣٠



صورة (٦) تبين شكل العضلة القابضة الإصبعية
العميقة ٣٥ والعضلات القابضة للأصبع القصيرة
والخامس ٣٣ الأصبع الصغيرة والأصبع الخامس ٣٤



صورة (٥) تبين شكل العضلة القابضة الإصبعية
الزندية ٣٢ وعضلة مبعدة الإصبع الثاني
الإصبع الثاني



صورة (٧) تبيين شكل العضلة القابضة الإصبعية السطحية ٢٩
والعضلة القابضة الرسغية الكعبية ٢٨

DISCUSSION المناقشة

أظهرت الدراسة الحالية لعضلات منطقة الكف عند سلالات الكلاب المحلية أنها مشابهة تقريباً لما هو عند اللواحم غير أنه كان يوجد بعض الاختلاف في وصف عضلات الكف تبعاً لما شوهد و سجله الباحثون في الدراسات السابقة.

فقد أظهرت الدراسة الحالية أن العضلة الباسطة الرسغية الكعبية تندمج في المنشأ جزئياً مع العضلة الباسطة الإصبعية العامة وهذه النتيجة متفقة مع ما ذكره (Early and Dee (1980) و (Denny (1980) وكانت نتائجنا غير متفقة مع ما ذكره الباحثون بأن العضلة تنقسم إلى وترين مسطحين إذ أوضحت المشاهدات التي تم تسجيلها بأن العضلة تملك بطناً عضلياً واضحاً ونامياً يبدو منقسماً في منطقة التقاء الثلث الأوسط مع الثلث القاصي للساعد إلى بطنين وكأنها ثنائية الشكل. كما أن نتائجنا كانت غير مطابقة لما ذكره (Miller et al. (1993 و (Piermattei and Greele (1966) بوجود كل من العضلة الباسطة الرسغية الكعبية الكبيرة والباسطة الرسغية الكعبية الصغيرة. وأضاف (Liebich et al. (2004 أن هاتين العضلتين ملتحمتين بشكل جزئي.

فيما يخص العضلة الباسطة الإصبعية العامة بينت نتائج الدراسة التي أجريت بأن جسم العضلة ينقسم إلى أربع بطون عضلية ملتحمة ومجمعة معاً ضمن غمد

عضلي واحد، معطياً كل بطن عضلي وترأً واحداً أعلى منطقة الرسغ، وهذه النتيجة تتفق مع ما سجله الباحثون (Lawson (1960) ، Holt (1974) ، (2004) Liebich ولم تسجل النتائج التي حصلنا عليها ما ذكره (2004) *et al.* Liebich وجود عضلة باسطة الإصبع الأول الملتحمة مع العضلة باسطة الإصبع العامة.

ولدى دراسة العضلة الباسطة الإصبعية الوحشية تبين لنا أن جسم العضلة ينقسم إلى بطنين عضليين واضحين مغلفين بغمد واحد وكانت نتائجن متفقة مع ما ذكره (1976) Getty وكانت نتائجن هذه غير متفقة مع ما سجله (Nickel *et al.* (1981) الذي ذكر بأن العضلة تقسم إلى ثلاثة رؤوس لحمية ترتبط إلى الأصابع الثالث وحتى الخامس.

وأكدت نتائج دراستنا أن بطني العضلة يتحولان في منطقة الرسغ إلى وترين أحدهما وحشي والآخر أنسي، يكون الوتر الوحشي أقوى من الوتر الأنسي وعند مستوى مفصل الرسغ يعطي الوتر الوحشي فرعاً يندمج مع وتر الباسطة الإصبعية العامة في السطح الظهري الرسغي المركزي وهذه النتيجة لم تسجل في الدراسات السابقة.

لدى وصف العضلة المبعدة الابهامية الطويلة تبين بأنها عضلة رقيقة ناعمة، تأخذ الشكل المثلثي ومحصورة بين العضلة الباسطة الإصبعية العامة والوحشية وهذه النتائج اتفقت مع كل من (2005) Wozencraft *et al.*

سجل في هذه الدراسة أن العضلة القابضة الرسغية الكعبرية تتألف من بطن عضلي واحد والعضلة القابضة الرسغية الزندية تتألف من رأسين عضليين هما الرأس العضدي والرأس الزندي وتقع العضلتان على السطح الراحي الأنسي لعظم الساعد وهذه النتيجة موافقة لما سجله كل من (1976) Getty ، (1993) Herron ، Miller *et al.* (1993).

أما فيما يتعلق بالعضلة القابضة الإصبعية السطحية أظهرت نتائجن أن بطن العضلة يمتد سطحياً وتر قوي ينبثق من الغمد الوتري يتسع ويصبح عريضاً في الثلث الداني من عظم المشط منقسماً إلى أربعة فروع منفصلة تندغم في السطح الراحي لكل من الإصابع الثاني والثالث والرابع والخامس وهذه النتيجة كانت متوازية مع ما ذكر (2006) Denny بأن بطن العضلة ووترها يتفرع إلى أربع فروع.

فيما يخص العضلة القابضة الإصبعية العميقة فقد وصفت من قبل نتائجن التي سجلت بان بطن هذه العضلة ينقسم إلى ثلاثة رؤوس هي الرأس العضدي والكعبري والزندي وهذه النتيجة كانت متوازية مع ما ذكره (2006) Denny وأضاف الباحث أن وتر العضلة ينقسم إلى خمسة فروع عامة في هذا السياق لم تكن نتائجن موافقة لما ذكره الباحث بأن العضلة منقسمة إلى خمسة فروع إذ أكدت نتائجن أن العضلة تعطي فرعاً مستقلاً رقيقاً خاصاً بالإصبع الأول ثم ينقسم الوتر الرئيسي سفلماً إلى أربع فروع قوية تتجه إلى المفاصل الإصبعية المشطية للإصبع الثاني وحتى الخامس وعلى نفس

المسار أظهرت النتائج التي تم تسجيلها لدى إجراء البحث حول العضلات القابضة الصغيرة وجود ثلاثة عضلات هي العضلة القابضة للإصبع الصغيرة (الثاني) والعضلة القابضة للإصبع القصيرة والعضلة القابضة للإصبع الخامس تندغم هذه العضلات في الإصبع الثاني والإصبع الخامس على التوالي القصيرة وهذه النتيجة كانت متوازية مع ما ذكره (Nickel *et al.* 1981).

وأظهرت مشاهدات البحث للعضلات المقربة وجود ثلاثة عضلات مقربة لكل من الإصبع الثاني والخامس والثالث (الطويلة) إذ تنشأ العضلة المقربة للإصبع الثاني من الرباط الرسغي المشع للعضلة بين العظمية الثانية والعضلة مقربة للإصبع الخامس وتندغم في النهاية الدانية للسلامي الأول للإصبع الثاني وهذه النتيجة كانت غير موافقة تماماً لما ذكره (Roush ، Outerbridge *et al.* 1996) (2003) بأن العضلة تندغم بوتري في النهاية المركزية للسلامي المركزي للإصبع الثاني، أما العضلة مقربة الإصبع الطويلة (الثالث) كانت أقوى عضلات الإصبع ونشأت بين العضلة القابضة القصيرة والعضلة بين العظمية على الرباط المشع للرسغ وتندغم على السطح الوحشي للسلامي الداني للإصبعين الثالث والرابع وهذه النتيجة غير موافقة تماماً لما ذكره (Southwick and Zaslow 1979) و (Sinibaldi 1979) عندما ذكر أن العضلة مقربة الإصبع الطويلة هي الأقوى وتندغم في الإصبع الأول وهذا ما سبب الاختلاف في تسمية الأصابع بين الأول وحتى الخامس ولذلك نقترح أن تكون تسمية الأصبع الصغير والداخلي باسم الإصبع الأنسي.

فيما يخص عضلة مقربة الأصبع الخامس فقد سجلت النتائج التي تم مشاهدتها بأنها عبارة عن عضلة ضعيفة ونحيلة، وتندغم في السلامي الثاني للأصبع الخامس وهذه النتيجة كانت مشابهة لما سجل من قبل (Nickel *et al.* 1981).

وأظهرت المشاهدات لدى دراسة العضلات المبعدة للأصابع وجود ثلاثة عضلات مبعدة للأصابع واحدة كبيرة وهي العضلة مبعدة الإبهام الطويلة ومبعدة الإصبع الثاني ومبعدة الإصبع الخامس وهذه النتيجة كانت مماثلة لما سجل من قبل (Zaslow and Miller *et al.* 1993), (Nickel *et al.* 1981) في حين أن (Lehnard 1972) شاهد وجود عضلة واحدة مبعدة لكل إصبع.

كما أظهرت نتائج البحث أن العضلات بين العظمية عبارة عن أربع عضلات بين عظمية ذات بنية لحمية، تقع تحت وتر العضلة القابضة الإصبعية العميقة على السطح الراحي للعظام المشطية الثاني وحتى الخامس، وينقسم بطن كل عضلة بين عظمية إلى فرعين يرسل كل منهما وتر إلى العظام السمسمانية الدانية عند المفصل المشطي الإصبعي ويعطي كل منهما أوتاراً داعمة تسير على السطح الظهري للمشط والإصبع ثم تندمج مع بعضها بعضاً مع فروع العضلة الباسطة الإصبعية العامة لتندغم على السطوح الظهرية للأصابع الثاني والثالث والرابع والخامس وهذه النتيجة موافقة لما ذكره (Denny 2006) و (Miller *et al.* 1993) الذي أضاف أن هذه العضلات تسائر العضلات المقربة للأصابع الثاني وحتى الخامس.

REFERENCES

المراجع

- Campbell, JR.; Bennett, D. and Lee, R. (1976):* Intertarsal and tarsometatarsal subluxation in the dog J. Small Anim. Pract. 17: 427.
- Dee, JF. (1977):* Noncompound traumatic hock injuries. J. Am. Anim. Hosp. Assoc 44: 311.
- Denny, HR. (1980):* A Guide to Canine Orthopaedic Surgery, pp 119-122. Oxford, Blackwell Scientific Publishers.
- Denny, HS. (2006):* A guide to canine and feline orthopedic surgery. London: B. Blackwell.
- Early, T.D. and Dee, J.F. (1980):* Trauma to the Carpus, Tarsus and Phalanges of the Dog and Cat Veterinary Clinics of North America 10: 771.
- Getty (1976):* The anatomy of the domestic animals Vol. 1.5.ed.philadelphia. London, 993-994.
- Herron, MA. (1993):* Hypervitaminosis A. In: Bojrab MJ, ed., Diseasemechanisms in small animal surgery. 2nd ed. Philadelphia: Lea & Febiger,,: 876-878.
- Holt, PE. (1974):* Ligamentous injuries to the canine hock. J. Small Anim. Pract. 15: 457.
- Holt, PE. (1977):* Treatment of tibio-tarsal instability in small animals J. Small Anim. Pract .18: 415.
- Lawson, DD. (1960):* Intertarsal subluxation in the dog J. Small Anim. Pract. 1:179.
- Liebich, H.G.; Konig, H.E. and Mialer, J. (2004):* Forelimb in veterinary anatomy of domestic mammals, pp 179-196.
- Miller, ME.; Christensen, GC. and Evans, HE. (1993):* Ligaments and joints of the thoracic limb. In Miller's Anatomy of the Dog, pp 73-74, 113 117.
- Outerbridge, CA.; Myers, SL. and Giger, U. (1996):* Hereditary cobalamin deficiency in border collie dogs. Journal of Veterinary Internal Medicine, 10: 169.
- Philadelphia, WB.; Saunders Nickel, R.; Schummer, A. and Seiferle, E. (1986):* The Locomotor system of the domestic mammals. Verlage Paul Parey Berlin Hamburg.pp 361-369.
- Piermattei, DL. and Greeley, RG. (1966):* An Atlas of Surgical Approaches to the Bones of the Dog and Cat. Philadelphia, WB Saunders.

- Roush, JK. (2003):* Carpel injuries in sporting dogs. London: Symposium Equine and Small Animal Proceedings.
- Ronald M. Nowak (2005):* Walker's Carnivores of the World. Baltimore: Johns Hopkins Press. ISBN 0-8018-8032-7.
- Sinibaldi, KR. (1979):* Medial approach to the tarsus. J. Am. Anim. Hosp. Assoc. 15:77.
- Southwick, L. and Zaslow, IM. (1979):* Use of the lag screw technique in stabilizing a dislocated central tarsal bone. Canine Pract 6:38.
- Wind, A. (1975):* Surgical diseases of the carpal joint and methods of treatment. In Bojrab.
- Wozencraft, W.C.; Wilson, D.E. and Reeder, D.M. (eds) (2005):* Mammal Species of the World (3rd edition ed.) Johns Hopkins University Press. ISBN 0-801-88221-4.
- Zaslow, IM. and Lehnard, AA. (1972):* Repair of subluxated tarsus of long duration in a cat Vet. Med. 67: 1086.